

Ekstrak Etanol Ubi Jalar Ungu untuk Mencegah Peningkatan pH Vagina setelah Ovariektomi Bilateral pada Tikus Wistar

The Ethanol Extract of Purple Sweet Potato to Prevent pH Elevation of Vaginal Following Bilateral Ovariectomy in Wistar Rats

I Wayan Sugiritama*, I Gusti Nyoman Sri Wiryawan, Ni Made Linawati, Ida Ayu Ika Wahyuniari, I Gusti Ayu Dewi Ratnayanthi, I Gusti Nyoman Kamasan Arijana

Departemen Histologi, Fakultas Kedokteran, Universitas Udayana, Bali, Indonesia

*E-mail: sugiritamafk@unud.ac.id

Kata kunci:
Fitoestrogen;
Menopause;
Ovariektomi; pH
Vagina; Ubi Jalar
Ungu

Keywords:
Phytoestrogen;
Menopause;
Ovariectomy;
Vaginal pH;
*Purple sweet
potato*

Received:
18-11-2021
Revised:
26-07-2022
Accepted:
18-08-2022

Jurnal Kefarmasian
Indonesia,
2022;12(2):118-127

DOI:
<https://doi.org/10.22435/jki.v12i2.5641>

Abstrak

Atrofi vagina merupakan salah satu masalah kesehatan masyarakat yang paling banyak dikeluhkan oleh wanita pascamenopause. Pada kondisi ini jumlah lapisan dan indeks maturasi sel epitel vagina akan berkurang, serta terjadi peningkatan pH vagina. Penurunan tingkat keasaman vagina menyebabkan wanita menopause lebih rentan terhadap infeksi vaginal, karena pH asam sangat penting untuk melindungi vagina dari patogen. Pemberian fitoestrogen terbukti efektif untuk memperbaiki struktur histologi vagina dan mengurangi keluhan urogenital termasuk mampu memperbaiki pH. Ubi jalar ungu (*Ipomea batatas* L.) banyak dibudidayakan di Bali, memiliki kandungan antosianin cukup tinggi, dan sudah diketahui memiliki aktivitas fitoestrogen. Pada penelitian ini akan dievaluasi pengaruh pemberian ekstrak etanol ubi jalar ungu terhadap pH vagina hewan model menopause. Penelitian ini memakai rancangan *randomized pre-test post-test control group design*, memakai 36 ekor tikus Wistar betina yang diovariektomi bilateral sebagai hewan model menopause. Hewan model secara random dibagi menjadi kelompok kontrol (T0) yang diberikan saline dan kelompok perlakuan (T1) yang diberi ekstrak etanol ubi jalar ungu 400 mg/hari selama 30 hari. Tingkat keasaman (pH) vagina diukur sebelum perlakuan, tiap minggu selama perlakuan dan setelah perlakuan. Hasil penelitian menunjukkan bahwa pada kelompok T0 terjadi peningkatan pH Vagina mulai minggu ke-2, minggu ke-3 dan pada akhir penelitian ($P < 0.05$) dibandingkan dengan kelompok T1. Disimpulkan bahwa ekstrak etanol ubi jalar ungu efektif mencegah peningkatan pH vagina setelah ovariektomi bilateral pada tikus Wistar.

Abstract

Vaginal atrophy is one of the most common health problems in postmenopausal women. The disease is characterized by decreasing layers and maturation index of the vaginal epithelium and an increase in vaginal pH. A decrease in vaginal acidity will increase the susceptibility to infections since acidic pH protects the vagina from pathogens infection. The previous study has proven that phytoestrogens were effective to improve the microstructures of the vaginal, reduce urogenital complaints, and improve vaginal pH. The purple sweet potato (*Ipomea batatas* L.) which is cultivated in Bali was recognized for its high anthocyanin content and was reported to have phytoestrogen activity. The aim of the present study is to evaluate the effect of purple sweet potato on vaginal pH in an animal model of menopause. The randomized pre-test post-test control group design study was conducted using 36 bilateral ovariectomized female Wistar rats as an animal model of menopause. The animals were divided randomly into a control group (T0) which was given saline and a treatment group (T1) given an ethanolic extract of purple sweet potato 400 mg/day for 30 days. Vaginal pH was measured before treatment, every week during treatment, and after treatment. The result of the study showed that there was an increase in vaginal pH of the T0 on the 2nd and 3rd week, and after treatment ($P < 0.05$), compared to T1. In conclusion, the ethanol extract of purple sweet potato was effective to prevent an increase vaginal pH following ovariectomy in wistar rats.

PENDAHULUAN

Struktur dan fungsi organ genital wanita selama usia reproduksi dijaga oleh kadar hormon estrogen yang memadai. Pada kondisi kadar hormon estrogen yang normal, mukosa vagina dilapisi oleh epitel yang cukup tebal dengan jenis epitel berlapis pipih tanpa keratin. Sel-sel epitel memiliki kandungan glikogen yang secara teratur dilepaskan ke permukaan mukosa. Glikogen akan dimetabolisme oleh mikroba golongan *Lactobacillus* yang hidup secara komensal di mukosa vagina dengan menghasilkan produk asam laktat. Asam laktat yang terakumulasi di mukosa menyebabkan pH vagina relatif sangat asam, pH asam ini sangat penting perannya dalam melindungi vagina dari infeksi oleh bakteri patogen.¹

Wanita secara alamiah akan mengalami menopause pada rentang usia 45 hingga 55 tahun. Seorang wanita dinyatakan mengalami menopause jika tidak mengalami menstruasi secara alami minimal selama satu tahun.² Pada kondisi menopause terjadi penurunan kadar estrogen sistemik, yang akan mengakibatkan munculnya beberapa gejala klinis menopause.³ Salah satu gejala yang paling sering terjadi adalah atrofi vagina, yang dialami oleh lebih dari 50 persen wanita pascamenopause.⁴

Atrofi vagina pada masa menopause ditandai oleh beberapa perubahan pada organ vagina, antara lain: penyusutan dinding vagina, berkurangnya sabut elastik, penurunan vaskularisasi, penurunan lubrikasi, penurunan tebal epitel dan penurunan rasio antara sel superfisial dan sel basal yang disebabkan oleh penurunan proliferasi sel. Perubahan tersebut mengakibatkan mukosa vagina rentan mengalami kerusakan atau perdarahan saat aktivitas seksual. Penipisan sel epitel mengakibatkan berkurangnya pelepasan glikogen oleh epitel, sehingga aktivitas *Lactobacillus* menurun, yang kemudian menyebabkan pH menjadi lebih alkali. Peningkatan pH pada mukosa vagina menyebabkan wanita

menopause rentan mengalami infeksi yang disebabkan oleh patogen urogenital dan fekal.^{1,5,6} Selain kerentanan untuk infeksi di vagina, atrofi vagina menyebabkan beberapa gejala yang sangat mengganggu, seperti: iritasi pada area vulva, rasa sakit saat kencing, rasa kering, rasa panas dan bisa menyebabkan rasa nyeri ketika melakukan aktivitas seksual.⁷ Semua keluhan tersebut bisa menyebabkan perasaan khawatir ketika akan melakukan aktivitas seksual, yang kemudian bisa menyebabkan penurunan gairah seksual dan penurunan kualitas hidup.⁸

Penanganan gejala atrofi vagina dengan estrogen memberikan hasil yang baik termasuk dalam mengembalikan pH vagina ke pH normal,⁷ tetapi saat ini senyawa fitoestrogen juga banyak diteliti sebagai alternatif pengganti estrogen.⁹ Salah satu golongan fitoestrogen yang banyak dipelajari adalah golongan flavonoid. Flavonoid sudah banyak dibuktikan aktivitasnya sebagai fitoestrogen, senyawa ini memiliki struktur molekul mirip dengan estrogen, sehingga bisa menempel pada reseptor estrogen dan mampu menginduksi ekspresi *estrogen-responsive genes* dan memicu proliferasi sel.¹⁰ Penelitian pada hewan model menopause dan wanita menopause telah membuktikan efektivitas fitoestrogen untuk penanganan gejala atrofi vagina. Pemberian ekstrak *Pueraria mirifica* pada monyet menopause mampu meningkatkan proporsi sel superfisial, dan menurunkan pH vagina.¹¹ Pemberian ekstrak *Foeniculum vulgare* pada wanita menopause mampu meningkatkan proporsi sel superfisial terhadap sel basal dan parabasal, serta menurunkan pH vagina secara signifikan.¹²

Antosianin adalah salah satu sub-grup utama flavanoid, yang biasanya ditemukan pada tanaman yang memiliki warna merah, biru, dan ungu.¹³ Sebagaimana flavonoid lainnya seperti ekstrak blackcurrant¹⁴ dan anggur¹⁵, antosianin juga menunjukkan aktivitas sebagai fitoestrogen. Antosianin memiliki struktur mirip dengan estrogen

endogen, sehingga bisa menempel pada kedua jenis reseptor estrogen dan bisa memicu proliferasi sel.¹⁶

Ubi jalar ungu (*Ipomea batatas* L.) yang secara luas dibudidayakan di Indonesia, termasuk di provinsi Bali telah diketahui memiliki kandungan antosianin yang tinggi.¹⁷ Karena kandungan antosianinnya, ubi jalar ungu terindikasi memiliki aktivitas fitoestrogen. Hasil penelitian sebelumnya menemukan bahwa ubi jalar ungu mampu memperbaiki ketebalan dan indeks maturasi sel epitel vagina¹⁸ dan mencegah perlemakan organ hati¹⁹ pada hewan model menopause. Pada penelitian ini aktivitas fitoestrogen ekstrak etanol ubi jalar ungu dievaluasi dengan mengukur perubahan pH vagina pada hewan model menopause.

METODE

Penelitian ini memakai disain *pretest-posttest control group design* dan merupakan penelitian jenis *true experimental*. Protokol penelitian ini telah disetujui oleh Komisi Etik Fakultas Kedokteran Universitas Udayana nomor 2124/UN14.2.2.VII.14/LP/2018.

Pemeliharaan hewan coba, perlakuan dan pengukuran pH dilakukan di Laboratorium Histologi Fakultas Kedokteran Universitas Udayana, Bali.

Alat dan bahan

Alat yang dipakai pada penelitian ini adalah kandang hewan coba, timbangan digital (Otsuka Series OSK 6000), set alat bedah minor, blender (Philips ME HR-2958), kain filter, *rotary evaporator* (*Biobase RE-301*), batang pengaduk, wadah tertutup, kapas, spuit 1 cc, warna standar pH, pH indikator (Merck). Bahan yang digunakan adalah umbi ubi jalar ungu kultivar Bali (*Ipomea batatas* L.) yang diperoleh dari petani di Kabupaten Tabanan Bali, tikus putih betina strain Wistar (*Rattus norvegicus*) yang didapat dari Unit Pemeliharaan Hewan Coba Laboratorium Biomedis Terpadu Fakultas Kedokteran Universitas Udayana, etanol 70

persen, pakan hewan coba, saline, air suling, dan gentamisin injeksi (Indofarma).

Prosedur kerja

Pembuatan ekstrak etanol ubi jalar ungu

Pembuatan ekstrak etanol umbi ubi jalar ungu dilakukan melalui prosedur sebagai berikut : umbi ubi jalar ungu hasil panen direndam dalam air bersih, kotoran pada kulit dibersihkan dan kemudian dikupas. Umbi ubi jalar ungu kemudian dipotong berbentuk kubus dengan ukuran 2-2,5 cm dan dihaluskan dengan blender. Setelah menjadi bubur halus kemudian ditambahkan etanol 70 % dengan jumlah 1 liter untuk setiap 1 kilogram umbi ubi jalar ungu. Campuran ini didiamkan selama 1x24 jam dalam wadah tertutup, kemudian dilakukan penyaringan dengan memakai tiga lapisan kain filter. Filtrat kemudian diuapkan dengan *rotary evaporator* untuk menghilangkan cairan pelarut dan mendapatkan ekstrak kental ubi jalar ungu. Saat pemberian perlakuan ekstrak kental dilarutkan dalam aquades.²⁰

Penyiapan hewan model menopause

Hewan model menopause yang digunakan pada penelitian ini sebanyak 36 ekor tikus putih betina strain Wistar dengan umur antara 10-15 minggu dan berat badan antara 190-220 gram. Besar sampel ditentukan dengan formula Frederer dan didapatkan jumlah sampel minimal adalah 32 ekor. Karena perlakuan cukup lama (30 hari) maka sampel hasil perhitungan ditambahkan 4 ekor (10 persen) untuk mengantisipasi adanya *dropout*, sehingga didapatkan jumlah sampel total adalah 36 ekor. Sebelum dilakukan ovariectomi, hewan coba diberikan waktu selama 1 minggu untuk beradaptasi dengan lingkungan laboratorium. Hewan coba dipelihara dalam kandang komunal, pada ruangan yang memiliki suhu ruangan 24°C dan dengan siklus terang-gelap 12 jam. Selama pemeliharaan hewan coba diberi makan pellet standar hewan pengerat dan diberi akses air minum *ad libitum*. Hewan coba

yang dalam keadaan sehat setelah masa adaptasi kemudian dilakukan ovariectomi bilateral.

Tindakan ovariectomi bilateral dilakukan sesuai dengan metode yang dijelaskan oleh Ingle dan Griffith. Tikus dianestesi dengan injeksi ketamin dosis 40 mg/kgBB intramuskular. Bulu abdomen dicukur, dilakukan sterilisasi dengan savlon-betadine, kemudian ditutup dengan doek steril. Selanjutnya dilakukan insisi transabdominal kira-kira diatas uterus sepanjang 1,5 - 2 cm, lapis demi lapis sampai menembus dinding peritoneum. Langkah selanjutnya adalah menemukan uterus, kemudian dicari kornu uterus, oviduk, sampai ditemukan posisi ovarium kiri. Ovarium tampak seperti sekelompok anggur yang translusen. Oviduk dan ovarium dibebaskan dari jaringan lemak dan jaringan ikat sekitarnya, selanjutnya oviduk bagian distal diligasi kemudian ovarium dipotong dan diangkat. Prosedur yang sama dilakukan pada bagian ovarium kanan. Setelah pengangkatan ovarium, dilakukan eksplorasi untuk memastikan tidak ada perdarahan aktif, kemudian luka insisi di jahit lapis demi lapis.²¹ Setelah tindakan ovariectomi bilateral dilakukan, hewan coba diberi antibiotik gentamisin injeksi dengan dosis 60-80 mg/KgBB/hari selama 3 hari untuk mencegah terjadinya infeksi. Selanjutnya tikus diberikan perawatan selama 7 hari untuk pemulihan. Tikus yang sehat 7 hari pasca pembedahan selanjutnya dibagi menjadi kelompok T0 dan T1 secara random dengan memakai perangkat lunak SPSS. Masing-masing kelompok terdiri dari 18 ekor hewan model menopause. Hewan model menopause kelompok T1 merupakan kelompok perlakuan diberikan ekstrak etanol ubi jalar ungu 400 mg/hari yang dilarutkan dalam 1 ml akuades. Kelompok T0 sebagai kelompok kontrol diberikan saline 1 mL/hari. Perlakuan kepada semua hewan coba dilakukan selama 30 hari.

Pengukuran pH Vagina

Pengukuran tingkat keasaman vagina (pH) dilakukan sebelum perlakuan (*pre-*

test), 1 minggu, 2 minggu, dan 3 minggu selama perlakuan, dan yang terakhir setelah perlakuan (*post-test*). Pengukuran pH vagina hewan model menopause memakai *pH indicator strip* merek Merck. Sebelum pengukuran pH hewan model menopause ditempatkan pada tabung untuk mencegah pergerakan yang berlebihan (imobilisasi), kemudian dilakukan pembersihan area genital dengan cairan saline, selanjutnya pH strip dimasukkan kedalam introitus vagina dan didiamkan selama 10 detik dan pastikan cairan vagina meresap ke dalam strip pH. Kemudian strip pH ditarik dan warna yang muncul dicocokkan dengan warna standar untuk mengetahui pH dari cairan vagina.²²

Analisis Data

Data hasil pengukuran pH vagina dianalisis dengan menggunakan SPSS 15.0. Data pH merupakan data numerik, sehingga untuk mengetahui perbedaan antar kelompok pada masing-masing tahap pengukuran dipakai uji *Independent Sample T Test*. Untuk mengetahui perubahan pH sebelum dan sesudah perlakuan pada masing-masing kelompok dipakai *Paired Sample T Test*. Sebelum dilakukan uji statistik terlebih dahulu dilaksanakan uji Levene untuk memastikan bahwa data bersifat homogen. Hasil uji statistik dinyatakan signifikan jika hasil perhitungan mendapatkan nilai $p < 0,05$.

HASIL DAN PEMBAHASAN

Selama penelitian berlangsung semua hewan model menopause masih dalam keadaan sehat, sehingga data pH vagina yang diukur sebanyak 5 kali terdiri dari masing-masing 18 data untuk kelompok T0 dan 18 data untuk kelompok T1 (Tabel 1). Pada tabel 1 dapat dilihat bahwa pH vagina sebelum perlakuan (*pre-test*) hampir sama antara kelompok T0 dan T1, yaitu masing-masing 7.72 ± 0.67 dan 7.83 ± 0.71 . Pengukuran pH vagina pada minggu ke-1 memperlihatkan ada peningkatan pada kedua kelompok (7.94 ± 0.41 untuk T0 dan 7.88 ± 0.47 untuk T1), tetapi selisih pH antar kedua kelompok masih sangat kecil. Hasil pengukuran pH

Tabel 1. Hasil pengukuran pH vagina pada kelompok T0 dan T1

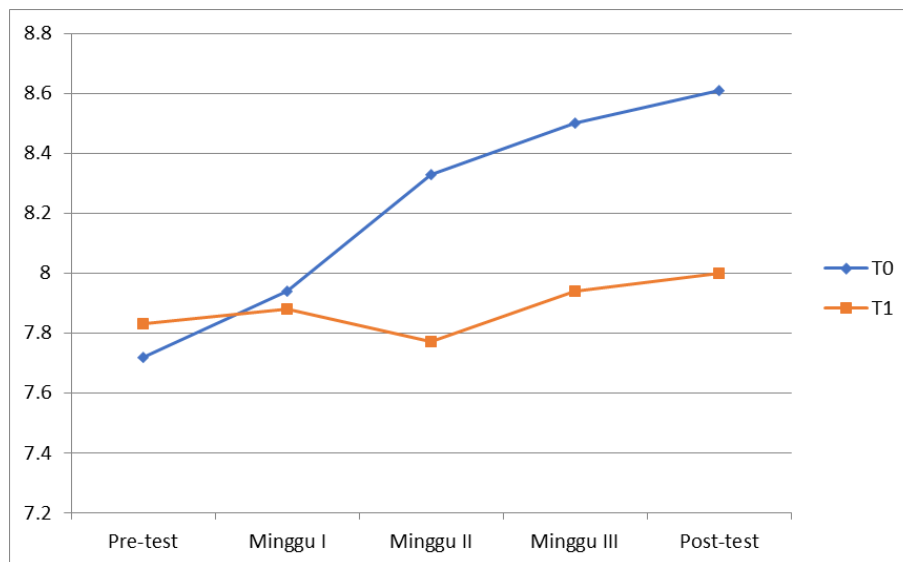
	Kelompok T0	Kelompok T1	Statistik
Pre-Test	7.72 ±0.67	7.83± 0.71	
Minggu I	7.94 ±0.41	7.88 ± 0.47	
Minggu II	8.33 ±0.59	7.77 ± 0.73	*
Minggu III	8.50 ±0.51	7.94 ± 0.93	*
Post-Test	8.61 ±0.50	8.00 ± 0.76	*

Keterangan : tanda * Uji Independent Sample T Test terdapat perbedaan yang bermakna (p<0.05)

pada minggu ke-2 mulai menunjukkan perbedaan yang cukup besar antar kedua kelompok, yaitu 8.33±0.59 pada T0 dan 7.77±0.73 pada T1. Pengukuran pH pada minggu ke-3 menemukan terjadi peningkatan pH pada kedua kelompok (8.50 ±0.51 untuk T0 dan 7.94 ± 0.93 untuk T1), tetapi selisih antar kelompok masih sama dengan minggu ke-2. Pada akhir penelitian pengukuran pH menemukan ada banyak peningkatan pada T0 (8.61 ±0.50) dan sedikit peningkatan pada P1 (8.00 ± 0.76), yang menyebabkan selisih pH antar kedua kelompok menjadi semakin lebar.

Analisis Levene menemukan semua data pH memiliki p> 0.05 sehingga dapat disimpulkan bahwa semua data bersifat homogen. Berdasarkan hasil tersebut untuk mengetahui perbedaan rerata pH antar kelompok memakai Independent Samples T Test. Analisis statistik pH pre-test

mendapatkan p = 0.631, minggu ke-1 p= 0.710, minggu ke-2 p = 0.017, minggu ke-3 p=0.034, dan pada post-test p=0.000. Dari hasil analisis tersebut dapat diketahui bahwa pH vagina pada awal penelitian tidak ada perbedaan yang bermakna antara kedua kelompok, pada minggu ke-2 juga masih sama seperti awal penelitian. Pada minggu ke-3 mulai ada perbedaan yang bermakna antara T1 dan T0, perbedaan yang bermakna terus berlanjut pada minggu ke-3 dan pada post-test. Pada akhir penelitian dapat dilihat (Gambar 1) bahwa kelompok T0 memiliki rerata pH vagina lebih tinggi dari T1. Untuk mengetahui perubahan sebelum dan sesudah perlakuan dilakukan uji Paired Samples T Test, hasilnya menunjukkan ada perbedaan bermakna pH vagina sesudah dan sebelum perlakuan pada T0 (p<0.05), sedangkan pada kelompok T1 tidak terjadi perbedaan yang bermakna.



Gambar 1. Hasil pengukuran pH vagina pada kelompok T0 dan T1

Atrofi vagina adalah keluhan yang paling umum pada wanita pascamenopause. Gejalanya meliputi rasa kering, gatal dan terbakar pada area genital, selain itu juga ada rasa sakit saat melakukan aktivitas seksual (dispareunia). Keadaan ini jika tidak mendapat penanganan yang tepat bisa menyebabkan penurunan libido dan gangguan pada kualitas hidup wanita pascamenopause.⁵ Hasil penelitian menyimpulkan bahwa gejala atrofi vagina disebabkan oleh penurunan kadar estrogen,²³ yang kemudian mengakibatkan perubahan mikroanatomi vulvovaginal, penurunan sekresi vagina, dan penurunan produksi glikogen oleh sel epitel vagina.⁶ Penurunan pelepasan glikogen disertai dengan penurunan populasi laktobasilus dan penurunan produksi asam laktat, akhirnya mengakibatkan peningkatan pH vagina. Peningkatan pH vagina menyebabkan vagina lebih rentan terhadap infeksi.^{23,24} Pemberian estrogen pada wanita menopause mampu memperbaiki indeks maturasi epitel vagina, meningkatkan populasi laktobasilus, dan menurunkan pH vagina.²³ Karena ada kekhawatiran akan efek samping dari pemakaian hormon, maka penggunaan obat herbal dan komplementer mendapat perhatian yang besar dalam penanganan masalah pada menopause. Salah satu bahan alternatif yang banyak dipelajari efektivitasnya adalah fitoestrogen.²⁵

Fitoestrogen adalah senyawa yang berasal dari tumbuhan dengan struktur yang mirip dengan hormon estrogen. Kesamaan struktural dengan estrogen memungkinkan fitoestrogen terikat pada reseptor estrogen dan memiliki efek estrogenik. Fitoestrogen diketahui memiliki banyak manfaat dalam mengatasi berbagai masalah kesehatan pada menopause misalnya memperbaiki gejala *hot flushes* dan osteoporosis.²⁶ Fitoestrogen juga terbukti bisa memperbaiki masalah pada organ genital seperti mengurangi masalah kekeringan pada vagina,²⁷ memperbaiki indeks maturasi epitel vagina dan memperbaiki

mikrobiota pada vagina.²⁸ Ada banyak tanaman obat yang sudah terbukti berperan sebagai fitoestrogen seperti *Salvia officinalis*, *Melissa officinalis*, *Valeriana officinalis*, *Cimicifuga racemosa*, *Fenugreek*, *Nigella sativa*, *Foeniculum vulgare*, *Oenothera biennis*, *Ginkgo biloba*, *Alfalfa*, *Panax ginseng*, *Red clover*, dan *Glycine soja*.²⁵ Pada penelitian ini dievaluasi aktivitas fitoestrogen dari umbi ubi jalar ungu yang merupakan salah satu bahan pangan populer di Indonesia, dengan mengukur tingkat keasaman (pH) vagina hewan model menopause.

Hasil penelitian ini membuktikan bahwa ekstrak etanol ubi jalar ungu mampu mempertahankan pH atau mencegah peningkatan pH vagina hewan model menopause. Hal ini terlihat dari hasil penelitian yang menemukan bahwa rerata pH vagina kelompok T0 mengalami peningkatan secara signifikan sedangkan kelompok T1 relatif stabil, didukung juga oleh hasil uji *Paired Sample T Test* yang menemukan bahwa tidak ada perbedaan yang bermakna pH vagina pada kelompok T1 antara post-test dan pre-test, sedangkan pada kelompok kontrol (T0) ada perbedaan (peningkatan) yang bermakna. Efek dari ekstrak etanol ubi jalar ungu dalam mencegah peningkatan pH vagina terjadi setelah 2 minggu perlakuan, hal ini terlihat dari hasil analisis *Independent Samples T Test* yang menemukan rerata pH antar kelompok berbeda bermakna mulai minggu ke-2 sampai akhir penelitian (*post-test*). Dari pemaparan di atas dapat dikatakan bahwa ekstrak etanol ubi jalar ungu dosis 400mg/hari memiliki aktivitas fitoestrogen, karena mampu mencegah peningkatan pH vagina pada hewan model menopause. Hasil ini mengkonfirmasi hasil penelitian sebelumnya yang membuktikan bahwa ekstrak etanol ubi jalar ungu memiliki aktivitas fitoestrogen yaitu mampu memperbaiki tebal epitel dan tingkat maturasi epitel organ vagina hewan model menopause.¹⁸ Efektivitas fitoestrogen dalam menjaga pH vagina pada hewan coba juga ditunjukkan oleh beberapa hasil penelitian sebelumnya,

antara lain pemberian ekstrak kacang tunggak (*Vigna unguiculata*) pada hewan model menopause,²⁹ susu kedelai pada tikus Wistar betina immatur,³⁰ dan ekstrak air daun kelor (*Moringa oleifera* Lamk) pada tikus putih benita yang dipapar DMPA.³¹

Hasil penelitian ini menambah daftar efek menguntungkan dari ubi jalar ungu (*Ipomoea batatas* L.) pada kesehatan. Ubi jalar ini berwarna ungu disebabkan oleh kandungan metabolit sekunder antosian yang tinggi, yang menyebabkan ubi jalar ungu memiliki potensi besar untuk dikembangkan sebagai tanaman obat.³² Ubi jalar ungu telah diketahui memiliki berbagai aktivitas, yaitu : (1) sebagai antioksidan yang kuat, mencegah aterosklerosis dan memperbaiki diabetes,³³ (2) menurunkan kadar asam urat darah,³⁴ (3) dan sebagai agen anti-inflamasi dan menghambat pertumbuhan sel kanker.³⁵

Aktivitas fitoestrogen dari ubi jalar ungu yang buktikan pada penelitian ini sangat mungkin disebabkan oleh kandungan antosianinnya. Hipotesis ini berdasarkan beberapa hasil penelitian sebelumnya yang membuktikan aktivitas fitoestrogen bahan yang kaya dengan antosianin. Ekstrak *Blackcurrant* (*Ribes nigrum* L.) yang kaya antosianin memiliki aktivitas fitoestrogen dalam menjaga kesehatan pembuluh darah tikus yang diovariectomi,^{36, 37} memperbaiki profil lipid dan mengurangi penanda risiko penyakit kardiovaskular pada tikus perimenopause,³⁸ dan mengurangi aktivitas resorpsi tulang pada hewan model menopause.¹⁴

Lama perlakuan terhadap hewan model menopause pada penelitian ini belum optimal, yang ditunjukkan oleh rerata pH vagina *post-test* pada kelompok T1 (8.00 ± 0.76) masih lebih tinggi dari rerata pH *pre-test* (7.83 ± 0.71), walaupun uji *Paired Sample T Test* tidak menemukan perbedaan bermakna antara keduanya. Tingkat keasaman vagina *pre-test* pada kedua kelompok berkisar antara 7.72-7.83, hasil penelitian sedikit lebih tinggi dari hasil penelitian sebelumnya yang

menemukan bahwa pH vagina pada hewan golongan pengerat mendekati pH netral yaitu sekitar 6.8-7.1.³⁹ Hal ini disebabkan oleh karena pengukuran pH vagina *pre-test* pada penelitian ini dilakukan 7 hari setelah ovariectomi bilateral. Tingkat keasaman vagina hewan pengerat jika dibandingkan dengan pH vagina pada manusia sangat berbeda. Pada wanita usia reproduksi pH vagina berkisar 4.5-5.5 dan pada masa menopause akan meningkat menjadi sekitar 7.0-7.4, sedangkan pada hewan pengerat pH vagina normal mendekati pH netral,⁴⁰ yang disebabkan oleh populasi *lactobacillus* pada vagina yang jauh lebih rendah dibandingkan pada vagina manusia.⁴¹ Karena alasan tersebut maka hewan pengerat kurang sesuai jika dipakai untuk penelitian obat atau bahan yang bekerja pada pH rendah.⁴¹ Hasil penelitian ini masih bisa dinyatakan valid karena mengukur perubahan pH sebelum dan setelah perlakuan dan dibandingkan antara kelompok perlakuan dengan kelompok kontrol.

KESIMPULAN

Ekstrak etanol ubi jalar ungu dosis 400 mg/hari mampu mencegah peningkatan pH vagina tikus Wistar setelah ovariectomi bilateral. Efek fitoestrogen ubi jalar ungu mulai terlihat setelah dua minggu perlakuan.

UCAPAN TERIMA KASIH

Penulis mengucapkan terimakasih pada Laboratorium Histologi Fakultas Kedokteran Universitas Udayana atas dukungan sarana sehingga penelitian ini bisa berlangsung dengan baik.

DAFTAR RUJUKAN

1. Naumova I, Castelo-Branco C. Current treatment options for postmenopausal vaginal atrophy. *International Journal of Women's Health*. 2018 Jul.10:387-95. doi: 10.2147/IJWH.S158913
2. Faubion SS, Kuhle CL, Shuster LT, Rocca WA. Long-term health consequences of premature or early menopause and considerations for management.

- Climacteric : The journal of the International Menopause Society. 2015 Apr;18(4):483-91. doi: 10.3109/13697137.2015.1020484
3. Monteleone P, Mascagni G, Giannini A, Genazzani AR, Simoncini T. Symptoms of menopause - global prevalence, physiology and implications. Nature reviews Endocrinology. 2018 Apr;14(4):199-215. doi: 10.1038/nrendo.2017.180
 4. Calleja-Agius J, Brincat MP. The urogenital system and the menopause. Climacteric : the journal of the International Menopause Society. 2015;18(1):18-22. doi: 10.3109/13697137.2015.1078206
 5. Angelou K, Grigoriadis T, Diakosavvas M, Zacharakis D, Athanasiou S. The genitourinary syndrome of menopause: An Overview of the Recent Data. Cureus. 2020 Apr;12(4): 1-9: doi: 10.7759/cureus.7586
 6. Muhleisen AL, Herbst-Kralovetz MM. Menopause and the vaginal microbiome. Maturitas. 2016 Sep;91:42-50. doi: 10.1016/j.maturitas.2016.05.015
 7. Donders GGG, Ruban K, Bellen G, Grinceviciene S. Pharmacotherapy for the treatment of vaginal atrophy. Expert Opin Pharmacother. 2019 May;20(7):821-35. doi: 10.1080/14656566.2019.1574752
 8. Alvisi S, Gava G, Orsili I, Giacomelli G, Baldassarre M, Seracchioli R, et al. Vaginal health in menopausal women. Medicina (Kaunas). 2019 Sep 20;55(10):1-13. doi: 10.3390/medicina55100615
 9. Dizavandi FR, Ghazanfarpour M, Roozbeh N, Kargarfard L, Khadivzadeh T, Dashti S. An overview of the phytoestrogen effect on vaginal health and dyspareunia in peri- and post-menopausal women. Post reproductive health. 2019 Feb; 25(1): 11-20. doi: 10.1177/2053369118823365
 10. Prochazkova T, Sychrova E, Javurkova B, Vecerkova J, Kohoutek J, Lepsova-Skacelova O, et al. Phytoestrogens and sterols in waters with cyanobacterial blooms - Analytical methods and estrogenic potencies. Chemosphere. 2017 Mar;170:104-12. doi: 10.1016/j.chemosphere.2016.12.006
 11. Jaroenporn S, Urasopon N, Watanabe G, Malaivijitnond S. Improvements of vaginal atrophy without systemic side effects after topical application of Pueraria mirifica, a phytoestrogen-rich herb, in postmenopausal cynomolgus macaques. The Journal of Reproduction and Development. 2014 ;60(3): 238-45. doi: 10.1262/jrd.2013-144
 12. Yaralizadeh M, Abedi P, Najar S, Namjoyan F, Saki A. Effect of Foeniculum vulgare (fennel) vaginal cream on vaginal atrophy in postmenopausal women: A double-blind randomized placebo-controlled trial. Maturitas. 2016 Feb;84:75-80. doi: 10.1016/j.maturitas.2015.11.005
 13. Laskar YB, Laskar MA, Mazumder PB, Talukdar AD. Hibiscus anthocyanins can selectively modulate estrogen receptor activity with favorable toxicology: A computational analysis. Preprints. 2020. doi:10.20944/preprints202012.0670.v1
 14. Zheng X, Mun S, Lee SG, Vance TM, Hubert P, Koo SI, et al. Anthocyanin-rich blackcurrant extract attenuates ovariectomy-induced bone loss in mice. Journal of Medicinal Food. 2016 Apr;19(4): 390-7. doi: 10.1089/jmf.2015.0148
 15. Shukitt-Hale B, Bielinski DF, Lau FC, Willis LM, Carey AN, Joseph JA. The beneficial effects of berries on cognition, motor behaviour and neuronal function in ageing. The British Journal of Nutrition. 2015 Nov 28;114(10):1542-9. doi: 10.1017/S0007114515003451
 16. Nanashima N, Horie K, Maeda H. Phytoestrogenic activity of blackcurrant anthocyanins is partially mediated through estrogen receptor beta. Molecules. 2017 Dec;23(1):1-11. doi: 10.3390/molecules23010074
 17. Adnyana IMO, Sudewi R, Samatra P, Suprpta S. balinese cultivar of purple sweet potato improved neurological score and bdnf and reduced caspase-independent apoptosis among Wistar rats with ischemic stroke. Open access Macedonian Journal of Medical Sciences. 2019 Jan 15;7(1): 38-44. doi: 10.3889/oamjms.2019.019
 18. Yuwono J, Sugiritama IW, Mayun GN, Juli Sumadi W. Efek pemberian ekstrak ethanol ubi jalar ungu (Ipomoea batatas L) terhadap ketebalan dan diferensiasi sel epitel vagina tikus betina yang mengalami ovariectomi. E-Jurnal Medika Udayana. 2018; 7(5): 203-10.

19. Paramita NPC, Sugiritama IW, Linawati NM, Ratnayanti IGAD, Wahyuniari IAI, Arijana IGKN, et al. Ekstrak etanol ubi jalar ungu (*Ipomea Batatas L.*) menurunkan degenerasi lemak jaringan hati tikus yang diovariectomi E-Jurnal Medika Udayana. 2019; 8(1): 33-9.
20. Rahmawati IM, Soetjipto, Adi AC, Aulanni'am. Malonaldehyde Level of administration ethanol extract of purple sweet potato var. ayamurasaki in Doca-Salt hypertensive rats. *Journal of Applied Food Technology*. 2018;5(1): 6-9. doi: 10.17728/jaft.56
21. Ingle DJ, and Griffith, J. Q. Surgery of the Rat. In: E. J. Farris and J. Q. Griffith (eds.), *The rat in laboratory investigation*, . 2 ed. New York: Hafner Pub. Co., Inc; 1962. 18 p.
22. Beckwith-Cohen B, Koren O, Blum S, Elad D. Variations in vaginal ph in dairy cattle associated with parity and the periparturient period. *Israel Journal of Veterinary Medicine*. 2012 ; 67(1): 55-9.
23. Shen J, Song N, Williams CJ, Brown CJ, Yan Z, Xu C, et al. Effects of low dose estrogen therapy on the vaginal microbiomes of women with atrophic vaginitis. *Scientific reports*. 2016 Apr ;6(24380):1-9. doi: 10.1038/srep24380
24. Mirmonsef P, Hotton AL, Gilbert D, Gioia CJ, Maric D, Hope TJ, et al. Glycogen levels in undiluted genital fluid and their relationship to vaginal pH, Estrogen, and Progesterone. *PLoS One*. 2016 Apr;11(4): 1-10. doi: 10.1371/journal.pone.0153553
25. Kargozar R, Azizi H, Salari R. A review of effective herbal medicines in controlling menopausal symptoms. *Electronic Physician*. 2017 Nov;9(11): 5826-33. doi: 10.19082/5826
26. Rietjens I, Louise J, Beekmann K. The potential health effects of dietary phytoestrogens. *British Journal of Pharmacology*. 2017 Jun;174(11): 1263-80. doi: 10.1111/bph.13622
27. Zingue S, Nde CBM, Michel T, Ndinteh DT, Tchatchou J, Adamou M, et al. Ethanol-extracted Cameroonian propolis exerts estrogenic effects and alleviates hot flushes in ovariectomized Wistar rats. *BMC complementary and alternative medicine*. 2017 Jan;17(1): 1-17. doi: 10.1186/s12906-017-1568-8
28. Suwanvesh N, Manonai J, Sophonsritsuk A, Cherdshewasart W. Comparison of Pueraria mirifica gel and conjugated equine estrogen cream effects on vaginal health in postmenopausal women. *Menopause*. 2017 Feb;24(2): 210-5. doi: 10.1097/GME.0000000000000742
29. Yuliani I. Pengaruh pemberian ekstrak kacang tunggak (*Vigna Unguiculata*) terhadap ketebalan epitel vagina dan derajat keasaman vagina (pH) tikus hipoestrogen.[Thesis]. Malang: Universitas Brawijaya; 2014.
30. Fauziyah N. Pengaruh pemberian susu kedelai sejak usia 4 minggu sampai usia 8 minggu terhadap ekspresi reseptor ESTROGEN- β DI Vagina, proliferasi sel epitel vagina dan tingkat keasaman (Ph) vagina pada tikus galu. [Thesis]. Malang: Universitas Brawijaya; 2016.
31. Wulaningtyas ES. Pengaruh Ekstrak Air Daun Kelor (*Moringa Oleifera Lamk*) terhadap proliferasi epitel, jumlah koloni lactobacillus dan derajat keasaman (Ph) vagina. [Thesis]. Malang: Brawijaya; 2017.
32. Mohanraj R, Sivasankar S. Sweet potato (*Ipomoea batatas [L.] Lam*)-a valuable medicinal food: a review. *Journal of Medicinal Food*. 2014 Jul;17(7): 733-41. doi: 10.1089/jmf.2013.2818
33. Park KH, Kim JR, Lee JS, Lee H, Cho KH. Ethanol and water extract of purple sweet potato exhibits anti-atherosclerotic activity and inhibits protein glycation. *Journal of Medicinal Food*. 2010 Feb;13(1): 91-8. doi: 10.1089/jmf.2009.1077
34. Hwa KS, Chung DM, Chung YC, Chun HK. Hypouricemic effects of anthocyanin extracts of purple sweet potato on potassium oxonate-induced hyperuricemia in mice. *Phytotherapy Research : PTR*. 2011 Sep;25(9): 1415-7. doi: 10.1002/ptr.3421
35. Sugata M, Lin CY, Shih YC. Anti-Inflammatory and anticancer activities of taiwanese purple-fleshed sweet potatoes (*Ipomoea batatas L. Lam*) extracts. *BioMed Research International*. 2015 :1-10. doi: 10.1155/2015/768093
36. Horie K, Nanashima N, Maeda H, Tomisawa T, Oey I. Blackcurrant (*Ribes nigrum L.*) extract exerts potential vasculoprotective effects in ovariectomized rats, including prevention

- of elastin degradation and pathological vascular remodeling. *Nutrients*. 2021 Feb;13(2):1-13. doi: 10.3390/nu13020560
37. Horie K, Nanashima N, Maeda H. Phytoestrogenic effects of Blackcurrant anthocyanins increased endothelial nitric oxide synthase (eNOS) expression in human endothelial cells and ovariectomized rats. *Molecules*. 2019 Mar;24(7):1-11. doi: 10.3390/molecules24071259
38. Li N, Li J, Hao J, Zhang M, Yin J, Geng J, et al. Bilberry anthocyanin improves the serum cholesterol in aging perimenopausal rats via the estrogen receptor signaling pathway. *Food & Function*. 2019 Jun 19;10(6): 3430-8. doi: 10.1039/c9fo00639g
39. Nakada Y, Miyake M, Awata N. Some factors affecting the vaginal absorption of human calcitonin in rats, *International Journal of Pharmaceutics*. 1993 ;89(3): 169-75. doi: [https://doi.org/10.1016/0378-5173\(93\)90240-G](https://doi.org/10.1016/0378-5173(93)90240-G).
40. de Araujo Pereira RR, Bruschi ML. Vaginal mucoadhesive drug delivery systems. *Drug Development and Industrial Pharmacy*. 2012 Jun;38(6): 643-52. doi: 10.3109/03639045.2011.623355
41. Fidel PL, Jr. The Neutral vaginal pH in mice that is typical of most mammalian species should not deter research using experimental murine models of Candida Vaginitis. *Infection and immunity*. 2021 Jan 19;89(2). doi: 10.1128/IAI.00624-20